13

Sonderabdruck

aus dem

Archiv für klinische Chirurgie.

12119

Sonder-Abdruck
aus dem Archiv für klin. Chirurgie. 59. Bd. Heft 4.

Zur Casuistik des Sanduhrmagens.

Von

Professor Dr. Freiherr v. Eiselsberg

in Königsberg i. Pr.[1]).

(Mit 11 Figuren.)

In neuerer Zeit wurde auf die Bedeutung der Sanduhrform des Magens für den Chirurgen die Aufmerksamkeit durch Wölfler[2]) gelenkt, nachdem schon vorher v. Bardeleben[3]) und Kruckenberg[4]) in je einem Falle die Längsincision und Quernaht mit Erfolg vorgenommen hatten. Wölfler hat in seinem Falle durch die Gastroanastomose Heilung erzielt und erörtert im Anschlusse daran die verschiedenen operativen Maassnahmen. Kurze Zeit nach Erscheinen dieser Arbeit hat Hirsch[5]) alle bis dahin beobachteten Fälle von Sanduhrmagen zusammengestellt und einen Fall beschrieben, in welchem ein Sanduhrmagen durch die Obduction aufgedeckt wurde, bei dem sich neben der Verengerung auch Geschwüre fanden. Seine Deutung, dass es sich um eine ursprünglich angeborene Form handelte und sich erst secundär in der Nähe der Stenose die Ulcera gebildet hätten, ist durchaus plausibel. Dieselbe wird durch einen noch vor kurzer Zeit mitgetheilten Fall von Siewers[6]) bestätigt, in welchem es durch eine Perforation knapp neben der anscheinend congenitalen sanduhrförmigen Strictur zu tödtlicher Peritonitis kam.

---

[1]) Vorgetragen am 4. Sitzungstage des XXVIII. Congresses der Deutschen Gesellschaft für Chirurgie zu Berlin, 8. April 1899.

[2]) Ueber die Gastroanastomose beim Sanduhrmagen. Beiträge zur klin. Chirurgie. XIII. 1895.

[3]) Klemperer, Berl. klin. Wochenschr. 1889.

[4]) Schmidt-Monard. Münchner med. Wochenschrift. 1893.

[5]) Ueber Sanduhrmagen. Virchow's Archiv. 1895. S. 140.

[6]) Ein Fall von Sanduhrmagen. Berl. klin. Wochenschr. 1899. S. 15.

Der Wölfler'schen Mittheilung folgten bald andere von durch Operation geheilten Fällen (Lauenstein, meine Beobachtung, Langenbuch, Courmont, Schwarz, Hochenegg[1]). Alle diese Autoren haben je einen Fall operirt. Nur Bier hat (nach Asbeck[2]) 4 und von Unge[3]) 2 solche Fälle zu behandeln Gelegenheit gehabt.

Nur selten kommt der angeborene Sanduhrmagen vor. Hirsch hat 22 derartige Fälle aus der Literatur gesammelt, zu denen noch 2 (Hochenegg, Siewers) hinzukommen.

Fig. 1.

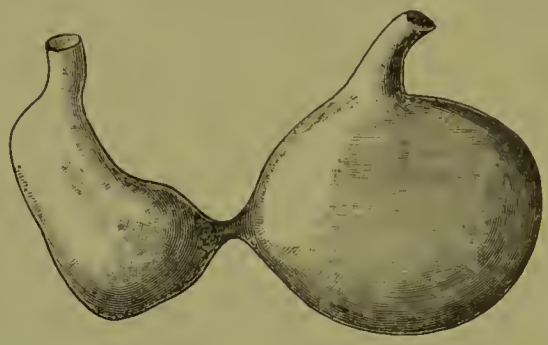

Fig. 2.

Ich verdanke der Freundlichkeit meines Collegen, Herrn Prof. Stieda, 2 Präparate, welche zufällig an der Leiche gefunden wurden. Dieselben sind in Fig. 1 und 2 dargestellt. Wahrscheinlich handelt es sich um die angeborene Form von Sanduhrmagen. In

---

[1]) Ein Fall von Sanduhrmagen, geheilt durch Gastroanastomose. Wiener klin. Wochenschr. 1898. S. 24.

[2]) Vier Fälle von Sanduhrmagen. Doctor-Dissertation. Kiel 1898.

[3]) Tverne fall af timglas maje operat. helsa. Centralblatt für Grenzgebiete. 1899. S. 9.

einem Falle ist die Strictur eine so hochgradige, dass es durchaus plausibel erscheint, dass es unter Umständen zur Drehung um die Längsaxe und folgendem Verschlusse kommen kann (Mazotti, Langenbuch, Saake bei Wölfler).

In der Mehrzahl der Fälle wurde die erworbene Sanduhrform beobachtet, weshalb dieselbe uns auch in allererster Linie interessirt. Die Ursache desselben ist ein circulär oder mehr oder weniger circulär, den Magen beiläufig in seiner Mitte zwischen Pylorus und Cardia umgreifendes Geschwür. Sehr viel seltener ist die sanduhrförmige Einschnürung durch einen Narbenstrang, der von aussen den Magen verengt (v. Hacker, Robinson, Langerhans) oder durch Verwachsung mit der Leber oder endlich durch starkes Schnüren (bei steil gerichtetem Magen) bedingt (Rasmussen).

Die Symptome, welche der Sanduhrmagen verursacht, sind dieselben der Pylorusstenose, bezw. die des offenen Magengeschwürs. Nur in Ausnahmefällen wird es zu einem totalen Verschlusse kommen. Von therapeutischen Eingriffen kommt die Excision (Continuitäts-Resection), Längsincision mit folgender Quernaht, die Gastroanastomose und endlich die Gastroenterostomie in Betracht.

Ich habe bisher 8 Fälle von Sanduhrmagen operirt, einen Fall noch in Utrecht, 7 Fälle in Königsberg.

In allen Fällen war durch Ulceration die Sanduhrform des Magens verursacht und möchte ich die Fälle in 2 Gruppen theilen:

I. Sanduhrform des Magens durch frische Ulceration 4 Fälle.

II. Sanduhrform des Magens durch Narben nach Ulcerationen 4 Fälle.

1. Sanduhrform des Magens durch ein frisches Ulcus verursacht.

1. Fall. 28jährige Frau mit Symptomen von Pylorusstenose und Hämatemesis. In der Magengegend ist ein harter Tumor fühlbar. Der Mageninhalt enthält reichlich freie Salzsäure. Operation in Narkose (Utrecht. October 1894[1]). Circuläre Schwiele in der Mitte des Magens, dadurch sanduhrförmige Einschnürung (Fig. 3), Gastroanastomose nach Wölfler, leider gerieth der Schnitt im pylorischen Theile in das Bereich des Ulcus: daselbst erfolgte eine Perforation nach 2 Tagen und es entwickelte sich eine Peritonitis,

[1]) Der Fall ist bereits von mir publicirt: Ueber Ausschaltung inoperabler Pylorusstenosen. Langenbeck's Archiv. Bd. 50. S. 4.

Fig. 3.

welche ad exitum führte. Die Section ergab, dass die sanduhrförmige Einschnürung durch ein circuläres Ulcus bedingt war, welches hinten fest mit dem Pankreas verwachsen war; das letztere war arrodirt.

Hier war der Fehler gemacht, dass die Naht in kranker Magenwand angelegt wurde. Entschieden besser wäre eine Gastroenterostomie gewesen!

2. Fall. 49jährige Frau, seit Jugend an Magenbeschwerden leidend, in letzter Zeit Zunahme derselben und Entwickelung einer mächtigen Geschwulst entsprechend dem Fundus: intensive Schmerzen nach jeder Mahlzeit. Positiver Salzsäurebefund. Laparotomie ergiebt ein grosses nicht circuläres offenes Geschwür des Magenfundus, welches mit der Bauchwand verwachsen war (Fig. 4). Längs-Incision und Quernaht. Heilung p. p.

Fig. 4.

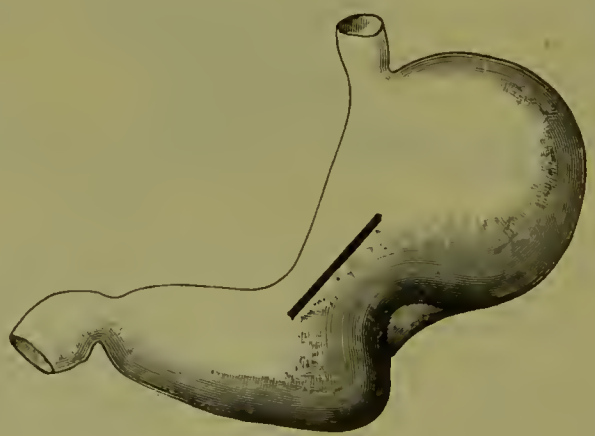

Nach einem $^3/_4$ Jahr später einlaufenden Berichte hat die Patientin gute Esslust, doch treten nach dem Essen wiederum Schmerzen auf, die nach dem Brechen verschwinden. Es besteht daher der Verdacht auf ein Recidiv.

Das Recidiv ist nicht zu verwundern, da das Ulcus mit der Bauchwand

verwachsen war, also Gelegenheit gegeben war, dass wieder die Quernaht verzogen wurde.

3. Fall. 34jährige Patientin. Vor 16 Jahren Magenbeschwerden mit Blutbrechen, dann oft Magenbeschwerden, erst seit einigen Wochen abermaliges Blutbrechen und intensive Beschwerden.

In der Mittellinie ein harter, fest mit der Bauchdecke verwachsener, sehr druckempfindlicher Tumor. Wiederholte Hämatemesis.

Fig. 5a.

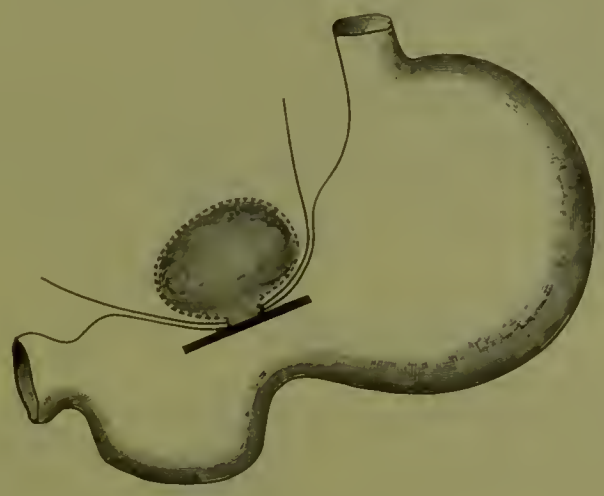

Fig. 5b.

Laparotomie (21. 2. 99). Medianschnitt, als sich dieser nicht ausreichend erweist, nach links zu ein Querschnitt. Nach Lösung einer Verwachsung mit der Leber kommt man in eine über Hühnerei-grosse Höhle (welche einem Ulcus entspricht), in deren Tiefe sich eine Perforation findet, welche gerade auf eine sanduhrförmige Einschnürung des Magens hinzielt. Diese Einschnürung ist so hochgradig, dass kaum ein kleiner Finger passiren kann. Der Magen wird hierdurch in einen grösseren cardialen und kleineren pylorischen Theil umgewandelt (Fig. 5a). Es wird durch dieses Loch hindurch ein Längsschnitt von 6cm gemacht und derselbe quer genäht (Fig. 5b). Jodoformgaze-Tamponade. Exitus nach 10 Std. an Collaps.

Die Section ergab keine Blutung. Die Stricture war durch die Operation bis auf bequem 2 Finger Breite erweitert worden.

4. Fall. 36jährige Frau; seit 17 Jahren Magenbeschwerden, welche auf Ulcus deuten, seit einem halben Jahre Blutbrechen, Schmerzen, Abmagerung. Blasse, magere Frau, links vom Nabel findet sich eine druckempfindliche diffuse Härte, das Abdomen ist aufgetrieben. Die Diagnose lautet auf eine Ulcusstenose nebst einem frischen Geschwüre. Erst unmittelbar vor der Operation Ausspülung, wobei auch frisches Blut kommt. Die Operation ergiebt den Magen in seiner Mitte durch weisse Adhäsionen, welche zur hinteren Bauchwand ziehen und auch an die Leber hinführen, fixirt. Mühsame Lösung dieser Adhäsionen, wobei es etwas aus der Leber blutet. Nach einem senkrechten Schnitte durch die Bauchwand bekommt man mehr Platz, endlich ist der Magen frei und nun sieht man in der Mitte der kleinen Curvatur näher an der Cardia einen faustgrossen Tumor, welcher siegelringartig derselben aufliegt (Fig. 6).

Fig. 6.

Nach einer 10 cm langen Längsincision sieht man: an der hinteren Magenwand ein 5 Markstück grosses Ulcus, aus welchem es blutet und welches fest nach hinten zu verwachsen ist. An eine Excision war nicht zu denken, es wurde daher der Boden mit dem Glüheisen verbrannt. Quernaht des Längsschnittes. Um der frischen Wunde vollkommene Ruhe zu lassen, wurde noch ausserdem eine Jejunostomie nach Witzel angelegt. Nach 12 Stunden starb die Kranke an einer Streptokokkenperitonitis, die vielleicht dadurch veranlasst war, dass einer der Assistenten an einem starken Schnupfen litt.

Bei der Section erwies es sich, dass der Boden des Geschwürs vom Pancreas gebildet wurde.

2. Sanduhrform des Magens bedingt durch eine Narbe.

5. Fall. 33jähriges Mädchen, seit Jahren an Magenbeschwerden leidend. Kein Tumor fühlbar, keine Ectasie, wohl aber kommt, nachdem aus dem Magenschlauche nichts mehr abläuft, beim weiteren Zu-

rückziehen der Sonde plötzlich noch eine grössere Quantität von Spülwasser. Intensive stets auf dieselbe Stelle localisirte Magenschmerzen. Die Laparotomie erweist den Pylorus frei. Eine circuläre Einschnürung theilt den Magen in einen grösseren cardialen und kleineren pylorischen Theil (Fig. 7). Beim Versuche der Invagination erweist sich die Strictur eben für den

Fig. 7.

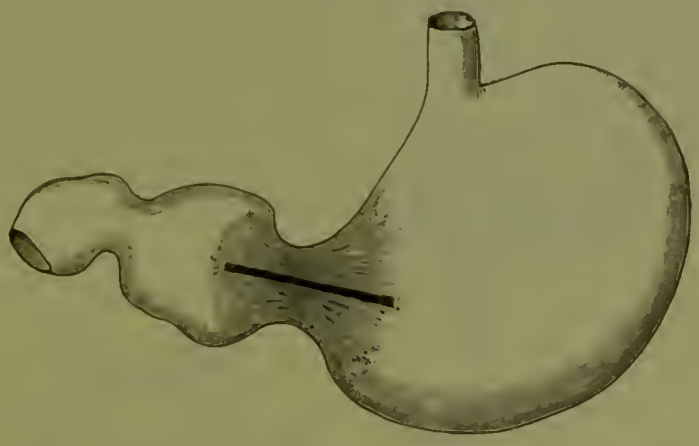

kleinen Finger durchgängig. Längsschnitt und Quernaht. Vortrefflicher Erfolg, alle Beschwerden wurden dadurch behoben. Patientin stellt sich nach $^3/_4$ Jahren geheilt vor.

Später traten wiederum Magenbeschwerden auf, die sich auf Spülung zwar besserten, seit April 1899 aber nach jeder Mahlzeit zu intensiven Magenschmerzen führten, so dass die Patientin im Juni 1899 abermals Aufnahme in der chirurgischen Klinik suchte.

Der Ernährungszustand war gut (6 Pfund Gewichtszunahme seit der Entlassung vor drei Jahren). Es konnte weder ein Tumor, noch eine Ectasie des Magens nachgewiesen werden. Die Magenuntersuchung ergab Hyperacidität. Die intensiven Schmerzen nach jeder Mahlzeit erweckten den Verdacht, dass sich abermals eine Strictur oder ein frisches Ulcus entwickelt hatte. Am 5. Juli d. J. wurde daher die zweite Laparotomie ausgeführt: Nach Lösung der Netzverwachsungen wurden die bei der ersten Operation angelegten Magennähte, welche subserös lagen, sichtbar. Es fand sich daselbst abermals eine sanduhrförmige Einschnürung; das Lumen derselben entsprach der Grösse eines Zweimarkstückes. Der Rand dieser Strictur war scharf und hart. Der cardiale Theil des Magens war, wie bei der ersten Operation, beträchtlich erweitert. Gastroenterostomia retrocolica posterior mittels Naht. Zu- und abführender Schenkel wurde nach Kappeler am Magen fixirt.

Reactionsloser Verlauf. Heilung per primam. Verschwinden der Schmerzen.

6. Fall. 30jährige Frau. Seit Jahren Magenbeschwerden, ab und zu Blutbrechen, in letzter Zeit Zunahme der Beschwerden, weshalb Patientin die innere Klinik Prof. Lichtheim's aufsuchte.

Es konnte kein Tumor gefunden werden. Beim Aufblasen des Magens schien in der Medianlinie eine schmerzhafte Resistenz fühlbar zu sein. Wurde

Wasser eingegossen, so füllte sich erst die linke Magenhälfte und dann die rechte. Im Mageninhalte freie Salzsäure. Wenig Retention. Nach der Probemahlzeit wurde der Magen gewaschen, bis dass das Spülwasser rein war; dann kamen auf einmal wieder alte, verdaute Speisereste. Es wurde die Wahrscheinlichkeitsdiagnose auf Sanduhrmagen gestellt.

I. Operation 18. 1. 98. Durch eine derbe Narbe wird eine sanduhrförmige Einschnürung des Magens erzeugt (ungleiche Magenhälften, kleiner cardialer, grosser pylorischer Theil). Die circuläre Strictur wird durch Einstülpung auf etwas über Daumendicke geschätzt. Längsincision der Strictur nach jeder Seite noch 5 cm weit ins Gesunde. Quernaht. Reactionsloser Verlauf. Besserung, doch nicht Verschwinden der Beschwerden. Eine längere Beobachtung in der inneren Klinik machte Simulation wahrscheinlich, doch kam es so häufig zu Erbrechen und Klagen über Magenschmerzen, dass die

Fig. 8a.

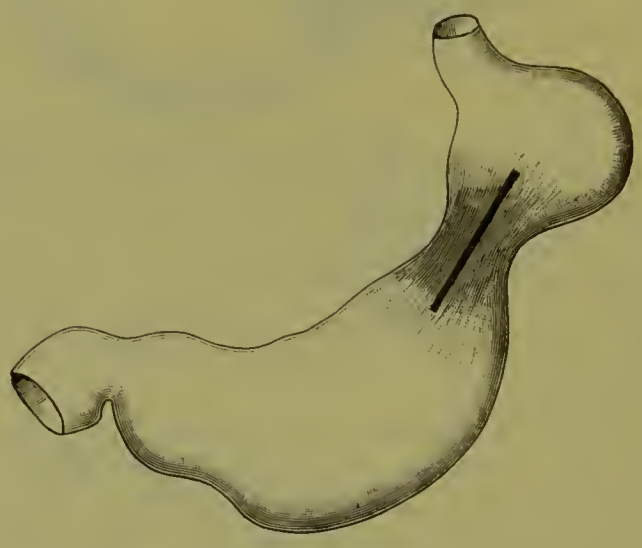

Vermuthung eines Recidivs nicht von der Hand zu weisen war. Da das regelmässige Ausspülen nichts half, wurde eine abermalige Laparotomie vorgenommen.

II. Operation (10. 5. 98). An Stelle der Operation fand sich im Magen eine für 2 Daumen bequem durchgängige, jedoch scharf umrandete Verengerung (Fig. 8a). Abermals Längsincision und Quernaht. Heilung p. p. Die Beschwerden besserten sich, doch schwanden sie nicht. 9 Monate später trat wieder Erbrechen und heftiger Schmerz auf.

Da Spülungen und Diät keinen Erfolg erzielten: III. Laparotomie (24. 2. 99). Diesmal war die Bloslegung des Magens wegen vielfacher Verwachsung desselben mit dem Netze nicht einfach. Es zeigte sich deutlich wieder eine sanduhrförmige Einschnürung und Ectasie des cardialen Theiles, also ein Beweis, dass wieder eine Strictur vorhanden war. Durch dieselbe konnte man

einen Finger eben durchführen. Es wurde nunmehr die Gastroanastomose ausgeführt (Fig. 8b).

Hierauf wurde die Frau geheilt entlassen. Nach 2 Monaten kam sie bereits mit Beschwerden zurück, die sich jedoch bei Regelung der Diät bald besserten, so dass die Pat. wieder entlassen wurde[1]).

Fig. 8b.

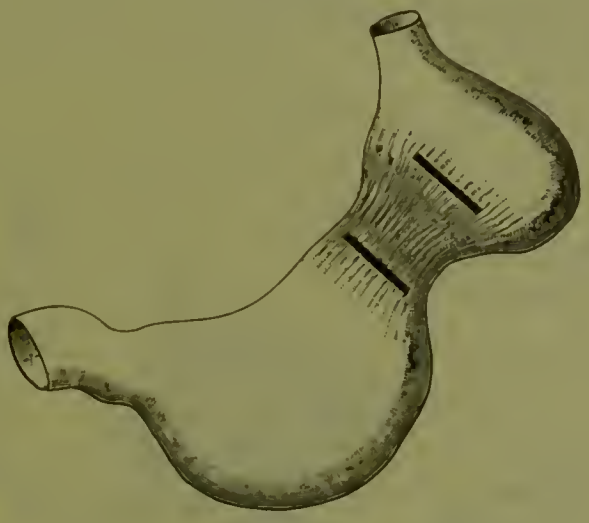

7. Fall. 32jährige Frau, mit starken Magenschwerden, häufigem Erbrechen (Hämatemesis), seit 3 Monaten brach sie beinahe alles aus; sie magerte stark ab. Es war kein Tumor, wohl aber Druckempfindlichkeit in der Magengegend, Ectasie und Retention nachzuweisen. Viel freie Salzsäure. Probefrühstück nicht verdaut. Diagnose: Pylorusstenose (nach Ulcus).

Operation: 28. 1. 99. Typischer Sanduhrmagen verursacht durch eine Verwachsung mit der Leber. Circuläre Stenose für 1 Finger durchgängig. Nach Lösung der Leberverwachsung wurde eine 13cm lange Incision mit folgender Quernaht gemacht (Fig. 9). Es erfolgte reactionslose Heilung. Vortreffliches Resultat.

8. Fall. 43jährige Frau, welche seit ihrem 20. Lebensjahre an Blutarmuth und Magenbeschwerden litt. Seit September 1898 trat fast täglich Erbrechen einige Stunden nach der Aufnahme der Nahrung ein. Im März d. J. bemerkte die Patientin eine harte Geschwulst unterhalb des rechten Rippenbogens; im Mai soll einmal Blutbrechen aufgetreten sein. Die Patientin will seit $^3/_4$ Jahren um 27 Pfund abgemagert sein.

Die Untersuchung ergab einen kleinhühnereigrossen, harten, etwas beweglichen Tumor der Pylorusgegend, deutliche Retention, freie Salzsäure und Fehlen langer Bacillen. Es wurde an der medicinischen Klinik Prof. Lichtheim's eine Ulcusstenose des Pylorus diagnosticirt und die Kranke, obwohl

---

[1]) Sollten abermalige Beschwerden noch einen Eingriff erfordern, so käme nur die Gastroenterostomie in Betracht.

sie bei entsprechender Diät sich etwas erholte, der chirurgischen Klinik überwiesen. — Der am 28. Juni d. J. in Narkose vorgenommene Medianschnitt ergab, dass der Magen durch eine circuläre Strictur in einen kleineren cardialen und grösseren pylorischen Theil geschieden war. Entsprechend der sanduhrförmigen Einschnürung war die Leber fest an den Magen gewachsen. Die Strictur war eben für den Zeigefinger passirbar. Nach vorsichtiger Lösung der Verwachsung konnte die pylorische Hälfte des Magens entwickelt werden, welche durch den schon vorher fühlbaren harten, nach hinten zu weit ausgedehnten Tumor eingenommen war. Die Stenose war so hochgradig, dass der

Fig. 9.



kleine Finger nicht durchgeführt werden konnte. Anscheinend waren beide Stenosen des Magens durch Geschwürsprocesse (nicht Carcinom) bedingt. Wegen ungenügenden Platzes an der hinteren Magenwand wurde die Gastroenterostomia antecolica anterior zwischen cardialem Magen und Jejunum mittels Naht ausgeführt.

Der Verlauf war reactionslos. Die Wundheilung erfolgte per primam. Patientin konnte schon nach einer Woche regelmässig Fleisch zu sich nehmen, ohne irgend welche Beschwerde zu fühlen, und ist über den erzielten Erfolg ganz glücklich. Nach 18 Tagen verliess sie 2 Kilo schwerer die Klinik.

Was die Diagnose dieser 8 Fälle anlangt, so ist hervorzuheben, dass es nur 2 mal möglich war, vor der Operation die Sanduhrform zu vermuthen: In einem Falle dadurch, dass das Aufblasen eine solche Einschnürung erwies und das andere Mal durch das oben beschriebene Sondenphänomen. Eine sichere Diagnose wurde in keinem Falle vorher gestellt.

Bei den 8 Patienten wurden im Ganzen 11 Operationen (alle in Narkose) wegen des Sanduhrmagen ausgeführt und zwar

a) 7 mal die Längsincision (2 Todesfälle),

b) 2 mal die Gastroanastomose (1 Todesfall),

c) 2 mal die Gastroenterostomie.

Die 2 Todesfälle, die nach der Längsincision und Quernaht eingetreten sind, sind nicht auf die dabei befolgte besondere Methode zurückzuführen, sondern vielmehr in anderen Ursachen zu suchen.

In Fall No. 4 handelte es sich um eine ganz acut im Anschlusse an die schwere Operation einsetzende Streptokokken-Peritonitis, die den durch die schwere Blutung geschwächten Patienten besonders rasch zum Exitus führte. Die Section ergab, dass die Naht gehalten hatte.

In Fall No. 3 war der Eingriff als solcher zu ausgedehnt, indem zahlreiche Adhäsionen getrennt werden mussten und noch ein fast hühnereigrosser Abscess, in welchen hinein die sanduhrförmige Strictur des Magens mündete, eröffnet wurde. Der Exitus war hier durch den schweren Eingriff bedingt. In beiden Fällen wäre vielleicht eine zuwartende Haltung besser am Platze gewesen, allerdings durfte dem blutenden Patienten nicht viel Blutverlust mehr zugemuthet werden und forderte die Schwäche auf, durch eine Operation einer weiteren Blutung zuvorzukommen.

Der Exitus im ersten (noch in Utrecht) operirten Falle war auch durch einen technischen Fehler bedingt, über welchen ich bereits seiner Zeit (siehe oben) berichtet habe: Die Incision in die pylorische Hälfte des Magens gerieth mit ihrem proximalen Ende in das Bereich der Schwiele, so dass es dort zur Perforation und folgender Peritonitis kam.

Obwohl nun nach dem eben Gesagten die 2 Todesfälle, welche nach Längsincisionen und folgender Quernaht beobachtet wurden, ebensowenig der dabei befolgten besonderen Methode als solcher zur Last fallen, als der Todesfall nach Gastroanastomose, scheint mir die Längsincision mit folgender Quernaht nicht empfehlenswerth für die Behandlung des Sanduhrmagens. In den nach Abzug der 2 Todesfälle bleibenden 5 Fällen, in welchen diese Methode angewandt wurde, kam es 3 mal zu einem, durch die weitere Operation constatirten Recidiv (Fall 5, Fall 6, letzterer zweimal recidivirt) und in einem dritten Falle (Fall 2) ist nach dem ($^3/_4$ Jahre nach der Operation eingelaufenen) Berichte Verdacht auf Recidive vorhanden.

In Fall No. 7 endlich ist die seit der Operation verflossene Zeit noch relativ kurz.

Diese recht ungünstigen Dauererfolge der Längsincision mit folgender Quernaht sind auch an meiner Klinik ab und zu nach

der Pyloroplastik beobachtet. Auch Czerny[1]) hat mit der Pyloroplastik ungünstige Erfahrungen gemacht.

Auf Grund dieser Beobachtungen möchte ich die Längsincision und Quernaht bei Sanduhrform des Magens nicht empfehlen. Dort, wo cardiale und pylorische Magenwandung, und zwar gesunde Partien derselben sich ohne jegliche Spannung aneinander legen lassen, kommt, wie z. B. in Wölfler's Fall, die Gastroanastomose in Betracht.

In allen anderen Fällen, wo diese Bedingungen nicht erfüllt sind oder nur einigermaassen Verwachsungen der sanduhrförmigen Einschnürung mit der Umgebung bestehen, wird die Gastroenterostomie zwischen Cardiamagen und Jejunum das Beste sein, schon deswegen, weil dann die ganze Operation sich ausserhalb des Bereiches der Verwachsung abspielt.

Die Excision des ganzen sanduhrförmig eingeschnürten Stückes wird wohl bloss in seltenen Fällen ausführbar sein.

Was schliesslich die Häufigkeit der Sanduhrform des Magens anlangt, kann ich mittheilen, dass sich unter 100 Fällen[2]) von Magenoperationen, die ich in den letzten 3 Jahren in Königsberg auszuführen Gelegenheit hatte, 7 mal diese Form fand[3]).

---

[1]) Steudel, Beiträge zur klin. Chirurgie. 23. Band.

[2]) Ueber diese Fälle wird demnächst aus der Klinik ausführlich Bericht erstattet werden.

[3]) Fall 1 stammt noch aus der Utrechter Klinik. Einen neunten Fall von Sanduhrmagen (bedingt durch ein Carcinom) hatte ich vor Kurzem Gelegenheit zu operiren; die Gastroenterostomie mittelst des Murphy'schen Knopfes führte ein vollständiges Verschwinden der Symptome herbei. Auch Shorkey beschreibt einen Fall von Sanduhrform des Magens, veranlasst durch einen Scirrhus.